Praktische EKG-Deutung

Einführung in die Elektrokardiografie

Cook-Sup So

4., vollständig überarbeitete und erweiterte Auflage

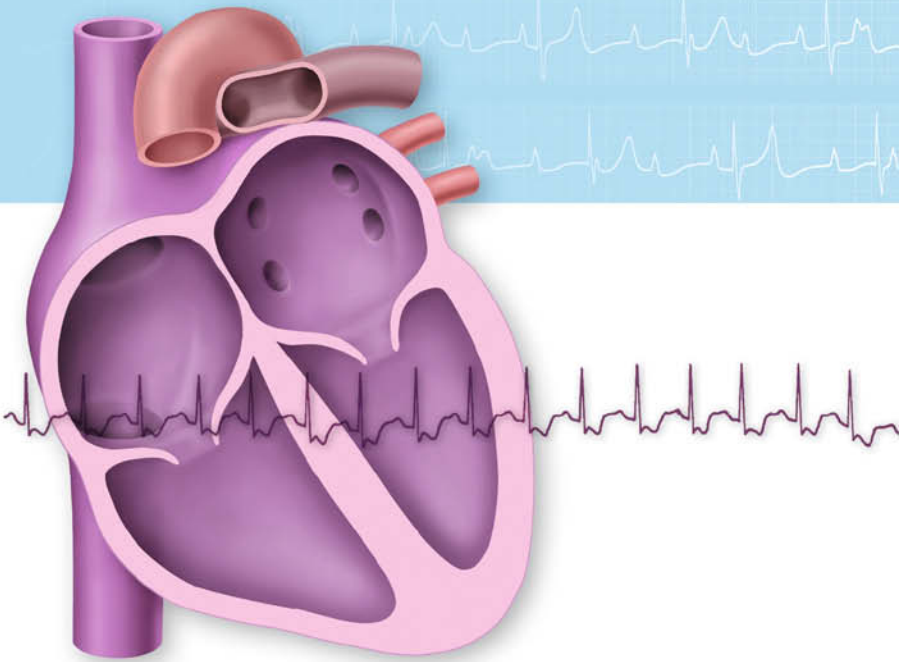

Thieme

Thieme

Meiner lieben Frau und
meinen Kindern Chaeyoung
und Chaehan gewidmet.

Praktische EKG-Deutung

Einführung in die Elektrokardiografie

Cook-Sup So

4., vollständig überarbeitete und erweiterte Auflage

196 Abbildungen

Georg Thieme Verlag
Stuttgart · New York

Professor Dr. Cook-Sup So
Ehem. Chefarzt der Inneren Abteilung
des Kreiskrankenhauses Plattling
Schrenkstr. 10
94469 Deggendorf

Bibliografische Information
der Deutschen Nationalbibliothek
Die Deutsche Nationalbibliothek
verzeichnet diese Publikation in der
Deutschen Nationalbibliografie;
detaillierte bibliografische Daten
sind im Internet über http://dnb.d-nb.de
abrufbar.

1. Auflage 1998
2. Auflage 2001
3. Auflage 2004

© 2013 Georg Thieme Verlag KG
Rüdigerstraße 14
70469 Stuttgart
Deutschland
Telefon: + 49/(0)711/8931-0

Unsere Homepage: www.thieme.de

Zeichnungen: Christine Lackner, Ittlingen
Umschlaggestaltung: Thieme Verlagsgruppe
Umschlagabbildung:
© Iom123 – Fotolia.com
Redaktion: Elisabeth Dominik, Stockach
Satz: Ziegler und Müller, Kirchentellinsfurt
gesetzt aus APP/3B2, V. 9 Unicode
Druck: L.E.G.O. S.p.A., in Lavis (TN)

ISBN 978-3-13-112684-9

Auch erhältlich als E-Book:
eISBN (PDF) 978-3-13-173274-3

Wichtiger Hinweis: Wie jede Wissenschaft ist die Medizin ständigen Entwicklungen unterworfen. Forschung und klinische Erfahrung erweitern unsere Erkenntnisse, insbesondere was Behandlung und medikamentöse Therapie anbelangt. Soweit in diesem Werk eine Dosierung oder eine Applikation erwähnt wird, darf der Leser zwar darauf vertrauen, dass Autoren, Herausgeber und Verlag große Sorgfalt darauf verwandt haben, dass diese Angabe **dem Wissensstand bei Fertigstellung des Werkes** entspricht.
Für Angaben über Dosierungsanweisungen und Applikationsformen kann vom Verlag jedoch keine Gewähr übernommen werden. **Jeder Benutzer ist angehalten**, durch sorgfältige Prüfung der Beipackzettel der verwendeten Präparate und gegebenenfalls nach Konsultation eines Spezialisten festzustellen, ob die dort gegebene Empfehlung für Dosierungen oder die Beachtung von Kontraindikationen gegenüber der Angabe in diesem Buch abweicht. Eine solche Prüfung ist besonders wichtig bei selten verwendeten Präparaten oder solchen, die neu auf den Markt gebracht worden sind. **Jede Dosierung oder Applikation erfolgt auf eigene Gefahr des Benutzers.** Autoren und Verlag appellieren an jeden Benutzer, ihm etwa auffallende Ungenauigkeiten dem Verlag mitzuteilen.

Geschützte Warennamen (Marken) werden **nicht** besonders kenntlich gemacht. Aus dem Fehlen eines solchen Hinweises kann also nicht geschlossen werden, dass es sich um einen freien Warennamen handelt.
Das Werk, einschließlich aller seiner Teile, ist urheberrechtlich geschützt. Jede Verwertung außerhalb der engen Grenzen des Urheberrechtsgesetzes ist ohne Zustimmung des Verlages unzulässig und strafbar. Das gilt insbesondere für Vervielfältigungen, Übersetzungen, Mikroverfilmungen und die Einspeicherung und Verarbeitung in elektronischen Systemen.

Vorwort zur 4. Auflage

Die erste Auflage dieses Buches erschien 1998. In der Zwischenzeit ist manches Neue hinzugekommen und manches Alte hat sich geändert. Daher war jetzt eine grundlegende Neubearbeitung erforderlich.

Zuerst wurden in der hier vorliegenden 4. Auflage sämtliche Kapitel komplett überarbeitet und durch Neuaufnahmen und Erweiterungen oder Streichungen dem heutigen Stand unseres Wissens angepasst. Ich habe in dieser Auflage die Anregungen gerne aufgenommen, die ich von den Lesern der früheren Auflage erhalten habe. So wurde beispielsweise das Kapitel über das vieldiskutierte Vorhofflimmern unter Berücksichtigung neuer Gesichtspunkte komplett neu geschrieben. Dabei wurden aktuelle medikamentöse und interventionelle Möglichkeiten erwähnt. Das Kapitel „Herzinfarkt“ wurde unter dem neuen Begriff „Akutes Koronarsyndrom“ eingeordnet und ergänzt. Neu aufgenommen wurden das Kapitel „Elektrophysiologische Grundlagen“, ferner die klinisch wichtigen Untersuchungsmethoden wie das Belastungs-EKG für die Diagnostik der koronaren Herzkrankheit und das Langzeit-EKG für die Herzrhythmus-Diagnostik. Das Belastungs- und Langzeit-EKG wurden aus praktischen Gründen hinter das Kapitel „Koronare Herzkrankheit“ platziert, da sie elektrokardiografischer und klinischer Vorkenntnisse bedürfen. Hinzu kam noch eine erhebliche Überarbeitung des klinisch wichtigen Kapitels „Herzrhythmusstörungen“.

Da die EKG-Abbildungen sicher zum besseren Verständis beitragen, wurde eine große Anzahl von neuen Abbildungen aufgenommen. Darüber hinaus war es erforderlich, mehrere alte Abbildungen durch neue zu ersetzen. Auch zusätzliche schematische Bilder und Tabellen wurden beigefügt. So steht für jedes Kapitel ein reichhaltiges Bildmaterial zur Verfügung.

Wie in den bisherigen Auflagen, so wurde auch in der neuen Auflage der Grundgedanke dieses Buches, nämlich praxisnah zu sein, beibehalten. Deshalb ist der Text mit leicht verständlichen und einfachen medizinischen Worten geschrieben und es wurde versucht, zweideutige oder unklare Sätze zu vermeiden. Manchmal wurden bewusst Wiederholungen eingesetzt.

Zur schnellen Orientierung ist wie bisher jedem Kapitel eine Zusammenfassung mit einigen kurzen Stichworten beigefügt, jedoch in moderner Form. So bekommt der Leser dadurch schon einen Überblick über das Thema.

Insgesamt wird versucht, dem Leser das etwas trockene aber wichtige Fachgebiet der Elektrokardiografie durch Erklärungen und Aufzeigen von Zusammenhängen und mit Hilfe mehrerer Bilder näher zu bringen und so das Verständnis des Wichtigsten zu erleichtern.

Dieses Buch soll in erster Linie denen helfen, die sich für die Elektrokardiografie interessieren, jedoch bisher keinen Zugang zu diesem Fachgebiet hatten. Dieses Buch ist auch und gerade nach dieser grundlegenden Erneuerung und Erweiterung so konzipiert, dass man nach sorgfältigem und eingehendem Studium, bei Bedarf auch mit Wiederholungen, in der Lage sein sollte, ein EKG selbstständig zu beurteilen.

So wendet sich das Buch in erster Linie an Medizinstudenten und die jüngeren in der Praxis tätigen Kollegen mit wenig Erfahrung in der Elektrokardiografie zum Selbststudium. Auch kann das Buch darüber hinaus dem medizinischen Pflegepersonal sowie dem medizinischen Hilfspersonal zum Beispiel im Notfalldienst nützlich sein.

Zum Schluss möchte ich meinem langjährigen Mitarbeiter Herrn Dr. Klaus Buchholz dafür danken, dass er bei der Gestaltung des Textes und der Zusammenstellung des neuen umfangreichen Materials behilflich war und die Korrekturarbeiten durchführte. Mein Dank gebührt auch dem Georg Thieme Verlag für die großzügige Ausstattung des Buches.

Deggendorf, C.-S. So
im Februar 2013

Inhaltsverzeichnis

1 Einleitung 12

2 Elektrokardiografische Grundlagen 14

2.1 Reizbildungs- und Erregungsleitungssystem 14
2.1.1 Sinusknoten (Keith-Flack-Knoten) 15
2.1.2 AV-Knoten (Aschoff-Tawara-Knoten) 15
2.1.3 His-Bündel 16
2.1.4 Rechter und linker Tawara-Schenkel 16
2.2 Elektrophysiologische Grundlagen 17
2.2.1 Monophasischer Aktionsstrom 17
2.2.2 Biphasischer Aktionsstrom 19
2.2.3 Refraktärphase 21
2.3 EKG-Messmethoden 22
2.3.1 Eichung 22
2.3.2 Papiergeschwindigkeit (Geschwindigkeit des Papiervorschubs) 22
2.3.3 Vermessung der einzelnen Zacken und Strecken 24
2.3.4 Kammerfrequenz 24
2.4 EKG-Ableitungen 25
2.4.1 Extremitäten-Ableitungen 25
2.4.2 Thorax-Ableitungen / Unipolare Thorax-Ableitungen (Wilson-Ableitungen) 30
2.4.3 Spezielle EKG-Ableitungen 32

3 Normales Elektrokardiogramm 33

3.1 Erregungsablauf und EKG-Bild 34
3.2 Beschreibung der EKG-Abschnitte 34
3.3 Normale Werte der EKG-Abschnitte 39
3.3.1 P-Zacke 40
3.3.2 PQ-Dauer 40
3.3.3 Q-Zacke 40
3.3.4 R-Zacke 41
3.3.5 S-Zacke 41
3.3.6 QRS-Komplex 41

3.3.7 J-Punkt ... 42
3.3.8 ST-Strecke ... 42
3.3.9 T-Zacke ... 42
3.3.10 QT-Dauer ... 42
3.3.11 U-Welle ... 42
3.3.12 Oberer Umschlagspunkt (OUP) ... 42
3.4 EKG-Lagetypen ... 47
3.4.1 Häufige Lagetypen ... 48
3.4.2 Seltene Lagetypen ... 52
3.5 EKG-Befundung ... 54

4 Vorhofhypertrophie ... 55

4.1 Normales Vorhofbild ... 55
4.2 Hypertrophie des linken Vorhofs ... 57
4.2.1 P sinistroatriale (P mitrale) ... 57
4.3 Hypertrophie des rechten Vorhofs ... 60
4.3.1 P dextroatriale (P pulmonale) ... 60
4.3.2 P biatriale ... 64

5 Kammerhypertrophie ... 65

5.1 Allgemeines ... 65
5.2 Hypertrophie der linken Herzkammer ... 66
5.3 Hypertrophie der rechten Herzkammer ... 72

6 Schenkelblock ... 78

6.1 Allgemeines ... 78
6.2 Vollständiger Rechtsschenkelblock (kompletter Rechtsschenkelblock) ... 80
6.3 Klassischer Rechtsschenkelblock ... 85
6.4 Unvollständiger Rechtsschenkelblock (inkompletter Rechtsschenkelblock) ... 86
6.5 Vollständiger Linksschenkelblock (kompletter Linksschenkelblock) ... 90
6.6 Unvollständiger Linksschenkelblock ... 95

7 Koronare Herzkrankheit ... 96

7.1 Allgemeines ... 96
7.2 Stabile Angina pectoris ... 98
7.2.1 Symptomatik ... 100
7.2.2 Diagnostik ... 101
7.3 Atypische Formen der Angina pectoris ... 103
7.3.1 Prinzmetal-Angina ... 103
7.3.2 Linksventrikuläre Hypertrophie ... 104
7.3.3 Stumme Myokardischämie ... 104

7.4 Akutes Koronarsyndrom ... 105
7.4.1 **Instabile Angina pectoris** ... 105
7.4.2 **Nicht-ST-Hebungs-Infarkt (NSTEMI)** ... 108
7.4.3 **ST-Hebungsinfarkt (STEMI)** ... 112
7.4.4 **Vorderwandinfarkt** ... 120
7.4.5 **Hinterwandinfarkt (inferiorer Infarkt)** ... 128
7.4.6 **Streng-posteriorer Infarkt** ... 133

8 Belastungs-EKG ... 134

8.1 Allgemeines ... 134
8.2 Indikationen und Kontraindikationen ... 135
8.3 Komplikationen ... 136
8.4 Durchführung ... 136
8.5 EKG-Veränderungen und deren Beurteilung ... 138
8.5.1 Nicht pathologische Veränderungen beim Belastungs-EKG ... 138
8.5.2 Pathologische Veränderungen beim Belastungs-EKG ... 138
8.6 Blutdruckverhalten unter Belastung ... 145
8.7 Erschwerte Interpretation des Belastungs-EKGs ... 146

9 Langzeit-EKG ... 147

9.1 Allgemeines ... 147
9.2 Technische Durchführung ... 148
9.3 Indikation ... 148
9.4 Auswertung des Langzeit-EKGs ... 149

10 Perikarditis ... 152

11 Myokarditis ... 157

12 Chronisches Cor pulmonale 160

13 Lungenembolie (akutes Cor pulmonale) 163

14 WPW-Syndrom (Wolff-Parkinson-White-Syndrom) 167

14.1 Pathophysiologie 167
14.2 Symptomatik 169
14.3 Diagnostik 169
14.4 Klassifizierung 170
14.4.1 Typ A des WPW-Syndroms 170
14.4.2 Typ B des WPW-Syndroms 172
14.5 Rhythmusstörungen beim WPW-Syndrom 174
14.5.1 AV-Reentry-Tachykardie (supraventrikuläre Tachykardie) 174
14.5.2 Vorhofflimmern 176
14.6 Therapeutische Aspekte 177

15 Hypokaliämie 178

16 Langes-QT-Syndrom 181

16.1 Angeborenes QT-Syndrom 181
16.2 Erworbenes QT-Syndrom 183

17 Herzrhythmusstörungen 185

17.1 Allgemeines 185
17.2 Elektrophysiologische Untersuchung 188
17.3 Katheterablation 190
17.4 Vorhofextrasystolie 191
17.5 Vorhofflimmern 194
17.6 Vorhofflattern 201
17.7 AV-Knoten-Reentry-Tachykardie (supraventrikuläre Tachykardie) 203
17.8 Ventrikuläre Extrasystolie 207
17.9 Kammertachykardie (ventrikuläre Tachykardie) 214
17.10 Torsade de pointes 220
17.11 Kammerflattern und -flimmern 221

17.12 AV-Block (atrioventrikulärer Block) 226
17.12.1 AV-Block I. Grades 228
17.12.2 AV-Block II. Grades 228
17.12.3 AV-Block III. Grades (totaler AV-Block) 230
17.13 SA-Block (sinuatrialer Block) 232
17.13.1 SA-Block I. Grades 232
17.13.2 SA-Block II. Grades 232
17.13.3 SA-Block III. Grades (totaler SA-Block) 234
17.14 Antiarrhythmikatherapie und EKG-Veränderungen 235

18 Herzschrittmacher-EKG 240

18.1 Allgemeines 240
18.2 Kammer-Bedarfs-Schrittmacher (VVI) 241
18.3 Zweikammer-Schrittmacher (DDD) 247
18.4 Sonstige Herzschrittmachersysteme 249
18.4.1 Starr-frequenter Schrittmacher (VOO) 249
18.4.2 Vorhof-Bedarfs-Schrittmacher (AAI) 249
18.4.3 Frequenzadaptive Schrittmacher (VVIR, AAIR, DDDR) 250
18.4.4 Biventrikuläre Stimulation (Resynchronisation) 250

19 Implantierbarer Kardioverter/Defibrillator (ICD) 252

Sachverzeichnis 255

1 Einleitung

Die Kardiologie hat sich in den letzten Jahren sowohl diagnostisch als auch therapeutisch schnell entwickelt. Dabei ist die Elektrokardiografie nach wie vor eine einfache, jedoch wichtige kardiologische Untersuchungsmethode.

Die Geschichte der klinischen Elektrokardiografie begann bereits im Jahre 1906, als der holländische Physiologe Einthoven mit seinem Saitengalvanometer bei einem herzkranken Patienten ein Elektrokardiogramm registrieren konnte. Somit ist Einthoven der Begründer der heute gebräuchlichen Elektrokardiografie geworden; er erhielt dafür im Jahre 1924 den Nobelpreis für Medizin.

Seit der genialen Arbeit von Einthoven hat sich das Wissen auf dem Gebiet der Elektrokardiografie nach unzähligen tierexperimentellen und klinischen Untersuchungen unbeschreiblich rasant vermehrt. Die moderne Elektrokardiografie konnte sich an den direkten und invasiven Methoden neu orientieren und hat dadurch eine überzeugende und zuverlässige Wertigkeit.

Die Elektrokardiografie ist in der kardiologischen Basisdiagnostik unentbehrlich und aus folgenden drei Gründen weltweit verbreitet:

- Die Elektrokardiografie ist einfach und leicht durchführbar. Sie kann daher jederzeit und beliebig oft, außerdem ohne Belastung für den Patienten, überall – sowohl im Krankenhaus als auch in der Praxis – registriert werden.
- Der materielle und personelle Aufwand ist gering. Spezielle Kenntnisse sind für die Registrierung des Elektrokardiogramms nicht erforderlich.
- Die diagnostischen Möglichkeiten der Elektrokardiografie sind vielfältig und umfangreich.

Das Elektrokardiogramm (EKG) ist eine registrierte Herzstromkurve der Erregungsabläufe der Vorhöfe und Kammern. Die Untersuchungsmethode bezeichnet man als Elektrokardiografie. Beim Studium der Elektrokardiografie muss man sich zunächst mit dem normalen EKG vertraut machen.

Daher wird der Schwerpunkt dieses Buches zunächst auf die ausführliche und verständliche Darstellung des normalen EKGs und dessen Erkennung gelegt. Erst wenn man in der Lage ist, die regelrechte EKG-Aufzeichnung zu erkennen, sollte man mit der Beurteilung der pathologischen Herzstromkurven beginnen.

Das EKG bietet verschiedene diagnostische Möglichkeiten. So kann man die EKG-Interpretation in drei Hauptdomänen einteilen:

- Die erste, klinisch sehr wichtige Domäne liegt in der Diagnostik des akuten Koronarsyndroms. Dabei ist das wichtigste Kapitel der Herzinfarkt, differenziert in den „ST-Hebungs-Infarkt“ und den „Nicht-ST-Hebungsinfarkt“. Gerade heute zählt der Herzinfarkt zu den häufigsten Todesursachen in industrialisierten Ländern. Die Prognose hängt wesentlich davon ab, wie schnell und exakt die Diagnose gestellt wird. Mit Hilfe des EKGs können die Herzinfarktzeichen sehr frühzeitig und mit großer Zuverlässigkeit erkannt werden.
- Die zweite Domäne der EKG-Interpretation ist die genaue Analyse der Herzrhythmusstörungen. So ist das EKG seit Bestehen der Elektrokardiografie für die Rhythmusdiagnostik bestens geeignet. Die Herzrhythmusstörungen haben in den letzten Jahren in der täglichen Praxis immer mehr an Bedeutung gewonnen, vor allem deshalb, weil jetzt nach genauer Diagnostik neue therapeutische Möglichkeiten in großer Zahl zur Verfügung stehen, wie zum Beispiel die elektrischen und Katheter-Ablations-Verfahren. Zu erwähnen ist auch, dass die genaue Beurteilung der Herzschrittmacherfunktion ohne Kenntnisse der Elektrokardiografie nicht möglich ist.
- Die dritte Domäne der EKG-Interpretation ist das Erkennen der Hypertrophie einer oder beider Herzkammern. Herzhypertrophiezeichen im EKG treten sowohl bei Patienten mit Herzklappenfehlern als auch bei anderen Herzerkrankungen ohne Herzklappenfehler, wie z. B. arterieller Hypertonie, Cor pulmonale und Kardiomyopathie, auf.

Manche Phänomene wie der Rechtsschenkelblock, der Linksschenkelblock, das lange QT-Syndrom, das WPW-Syndrom sowie das LGL-Syndrom können nur im EKG festgestellt werden. Darüber hinaus liefert das EKG bei vielen Erkrankungen auf dem Gebiet der inneren Medizin wichtige Hinweise, z. B. bei Lungenembolie, Perikarditis, Myokarditis, chronischem Cor pulmonale, Hyper- oder Hypokaliämie und Hyper- oder Hypokalzämie.

Es ist einerseits erstaunlich, dass die alte und simple EKG-Untersuchung heute noch so mannigfaltige diagnostische Möglichkeiten bietet und daher in der Diagnostik von enormem Nutzen ist. Trotzdem ist es andererseits wichtig, dass man bei der EKG-Beurteilung nicht hineininterpretiert. Eine Unter- oder Überbewertung der einzelnen Befunde der Elektrokardiografie sollte vermieden werden, da dadurch dem Patienten ein irreparabler Schaden zugefügt werden kann.

2 Elektrokardiografische Grundlagen

2.1 Reizbildungs- und Erregungsleitungssystem

Das Wichtigste in Kürze ✓

- Normalerweise wird der Reiz im Sinusknoten gebildet. So schlägt das Herz mit einer Frequenz von ca. 60 – 80/min.
- Die Erregung erreicht vom Sinusknoten zunächst den AV-Knoten, kurz danach das His-Bündel und den linken und rechten Tawara-Schenkel, schließlich die Purkinje-Fasern; dann kontrahiert sich das Herz. Man bezeichnet dies als Kammersystole.
- Sollte die Reizbildung im Sinusknoten gestört sein, kann der Reiz im AV-Knoten oder aber im Kammerbereich gebildet werden. Dann schlägt das Herz mit einer Frequenz von ca. 40 bzw. etwa 20/min.

Im Herzen finden wir zwei verschiedene Arten der Herzmuskulatur. Die eine ist die Arbeitsmuskulatur und die andere das sogenannte spezifische Muskelsystem. Die Aufgabe der **Arbeitsmuskulatur** ist es, die eigentliche „Herzarbeit“, also die Pumpleistung des Herzens, zu erbringen.

Die Aufgabe des **spezifischen Muskelsystems** ist
- die automatische rhythmische Bildung der Erregung (**Automatie**) und
- die Weiterleitung dieser Erregung.

Das spezifische Muskelsystem besteht aus einem **Reizbildungszentrum** und einem **Erregungsleitungssystem** (▶ Abb. 2.1). Normalerweise ist das Reizbildungszentrum der Sinusknoten. Das Erregungsleitungssystem umfasst die Vorhofleitungsbahnen, den AV-Knoten, das His-Bündel, den rechten und linken Tawara-Schenkel sowie die Purkinje-Fasern.

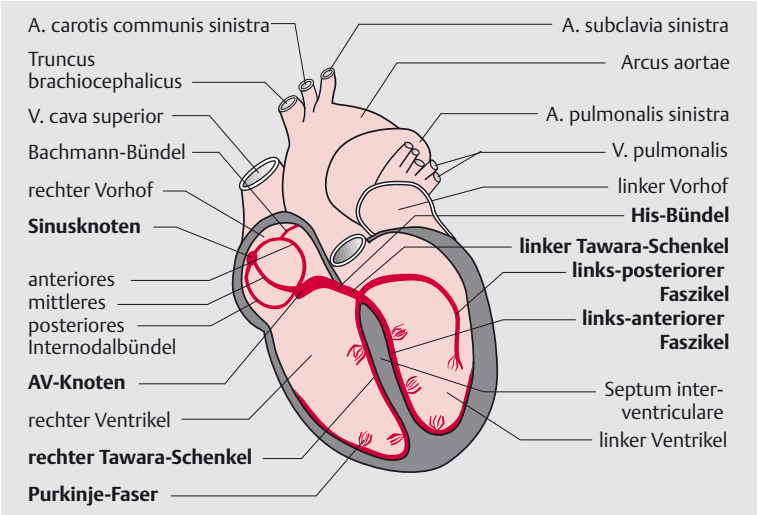

Abb. 2.1 Reizbildungs- und Erregungsleitungssystem. Schematische Darstellung.

2.1.1 Sinusknoten (Keith-Flack-Knoten)

Der Sinusknoten liegt im rechten Vorhof zwischen der Einmündung der V. cava superior und dem rechten Herzohr, ist autonom und **das eigentliche primäre Schrittmacherzentrum**. Der Reiz wird primär hier gebildet. So schlägt das gesunde Herz nach dem Takt des Sinusknotens, nämlich mit einer Frequenz von etwa 60 – 80/min bei Erwachsenen. Die Erregung tritt aus dem Sinusknoten aus und wird einerseits zum linken Vorhof und andererseits durch drei Vorhofleitungsbahnen zum AV-Knoten geleitet.

2.1.2 AV-Knoten (Aschoff-Tawara-Knoten)

Der AV-Knoten hat zwei wichtige Funktionen. Die eine Funktion besteht darin, die vom Sinusknoten ausgehende Erregung momentan zu bremsen und verzögert weiterzuleiten. Die andere Funktion des AV-Knotens ist es, selbst Reize zu bilden, und zwar dann, wenn der Sinusknoten aus irgendeinem Grund die Fähigkeit zur selbstständigen Reizbildung verliert. In diesem Fall übernimmt der

AV-Knoten als **das sekundäre Schrittmacherzentrum** die Schrittmacherfunktion, dann schlägt das Herz mit einer niedrigeren Frequenz von ca. 40 – 60/min.

2.1.3 His-Bündel

Die Erregung erreicht vom AV-Knoten aus das His-Bündel, in dessen Stamm läuft sie weiter kaudalwärts. Das His-Bündel ist normalerweise die einzige muskuläre Verbindung zwischen dem Vorhof und den Kammern.

2.1.4 Rechter und linker Tawara-Schenkel

In den Herzkammern verlaufen zwei Leitungsbahnen, nämlich der linke und der rechte Tawara-Schenkel. Nach einem kurzen Verlauf zweigt vom His-Bündel zuerst der linke Tawara-Schenkel, der sich wiederum in den vorderen (anterioren) und in den hinteren (posterioren) Faszikel teilt, und danach der rechte Tawara-Schenkel ab.

Der linke Tawara-Schenkel (linksanteriorer und linksposteriorer Faszikel) befindet sich in der linken Herzkammer und der rechte Tawara-Schenkel analog dazu in der rechten Herzkammer. Beide Tawara-Schenkel laufen getrennt, aber zunächst in Richtung zur Herzspitze hin, und teilen sich später in ein fein verzweigtes Fasernetz (Purkinje-Fasern) in der subendokardialen Schicht der Kammern auf.

Normalerweise wird der Reiz, wie oben bereits beschrieben, im Sinusknoten gebildet. Diese Erregung läuft dann über den AV-Knoten, das His-Bündel und den linken und rechten Tawara-Schenkel und erreicht schließlich die Purkinje-Fasern. Dann kontrahiert sich das Herz. Man bezeichnet dies als **Systole**.

Sollte die Reizbildung im Sinusknoten (**primäres Reizbildungszentrum**) oder im AV-Knoten (**sekundäres Reizbildungszentrum**) gestört sein, hat das Herz noch die Möglichkeit, im Kammerbereich Reize zu bilden. Das ist **das sogenannte tertiäre Reizbildungszentrum**. In diesem Fall schlägt das Herz mit einer Ventrikelfrequenz von meist etwa nur 20 – 40/min. Hier besteht die Gefahr des Herzversagens bei unzureichender Pumpleistung durch lebensbedrohliche Rhythmusstörungen, wie z. B. Kammertachykardie, Kammerflimmern und Asystolie.

2.2 Elektrophysiologische Grundlagen

Das Wichtigste in Kürze ✓

- In Ruhe ist jede Herzmuskelfaser polarisiert. Das sogenannte Membranpotenzial beträgt dabei ca. – 90 mV. Wenn die Herzmuskelfaser erregt wird kommt ein Aktionspotenzial (ca. 120 mV) durch Austausch von Natrium- und Kaliumionen zustande.
- Mit Hilfe von bipolaren Elektroden können die Depolarisation (Erregungsbeginn bzw. Erregung) und die Repolarisation (Erregungsrückbildung) in einem Herzmuskelstreifen registriert werden.
- Während der absoluten Refraktärphase nach dem Aktionspotenzial kann das Herz auf keinen Reiz reagieren.

2.2.1 Monophasischer Aktionsstrom

Jede Herzmuskelfaser ist in Ruhe polarisiert. Dabei besteht eine Potenzialdifferenz zwischen intrazellulärem (negativ) und extrazellulärem (positiv) Raum. Dieses sogenannte **Membranpotenzial** beträgt ca. – 90 mV. Im intrazellulären Raum sind vorwiegend Kaliumionen und im extrazellulären Raum Natriumionen vorhanden. In Ruhe besteht an der Membran infolge einer selektiven Ionenpermeabilität ein Gleichgewicht.

Natriumioneneinstrom

Immer wenn die Herzmuskelfaser erregt wird, kommt ein **Aktionspotenzial** durch Austausch von Natrium- und Kaliumionen zustande. Dieses monophasische Aktionspotenzial wird in fünf Phasen, nämlich Phase 0 – 4 eingeteilt (▶ Abb. 2.2, ▶ Tab. 2.1).

Tab. 2.1 Beziehung zwischen Aktionspotenzial und EKG.

Phase	EKG-Korrelat
0	QRS-Komplex
1	J-Punkt (QRS-Ende)
2	ST-Strecke
3	T-Zacke
4	isoelektrische Linie

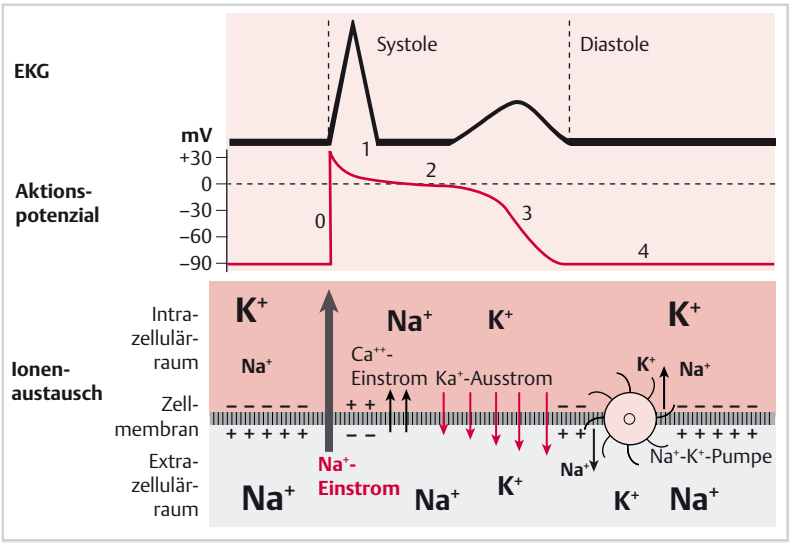

Abb. 2.2 Aktionspotenzial und Ionenaustausch an der Herzmuskelzelle.

Zu Beginn der Erregung (**Depolarisation**) vollzieht sich ein schneller und starker Natriumioneneinstrom vom extrazellulären Raum in den intrazellulären Raum. Im Aktionspotenzial findet sich zu diesem Zeitpunkt eine fast senkrechte, strichförmige Linie. Diese sehr kurze, nur einige Millisekunden dauernde Depolarisation wird als Phase 0 bezeichnet. Der überschießende Natriumioneneinstrom führt momentan nicht nur zu einer Depolarisierung der Zellmembran, sondern sogar zu einem Überschreiten (**Overshoot**) des Nullpotenzials um ca. 30 mV. Das Ruhepotenzial und das Überschusspotenzial betragen absolut gesehen insgesamt ca. 120 mV. Diese Phase 0 entspricht etwa dem QRS-Komplex im EKG. Bei schnellem und sehr starkem Natriumeinstrom wird der QRS-Komplex schmal und groß.

Kalziumioneneinstrom

Nach dem Überschusspotenzial tritt die Erregungsrückbildungsphase (**Repolarisation**) auf. Sie beginnt zunächst mit einer steilen Repolarisation (Phase 1) und geht in die langsame Repolarisation (Phase 2) über, wobei die Phase 2 ein Plateau zeigt und das Membranpotenzial 0 mV beträgt. Die Phase 1 entspricht dem J-Punkt und die Phase 2 etwa der ST-Strecke im EKG.

Kurz nach dem schnellen und starken Natriumioneneinstrom erfolgt ein langsamer und schwacher Kalziumioneneinstrom während der Repolarisation. Dieser spielt bei der Kontraktion der Herzmuskelfasern eine große Rolle, denn nur mit seiner Hilfe können die energiereichen Phosphate die Kontraktion der Herzmuskelfasern ermöglichen (**elektromechanische Kopplung**).

Kaliumionenausstrom

Während der schnellen Repolarisation (Phase 3) strömen immer mehr Kaliumionen aus dem intrazellulären in den extrazellulären Raum. Die Phase 3 entspricht der T-Zacke im EKG.

Das Maximum des Kaliumausstroms wird während der spätsystolischen Kontraktion der Herzmuskelfasern erreicht. So entsteht die **elektrische Systole** aus der Depolarisation und Repolarisation. Das Aktionspotenzial dauert gewöhnlich ca. 300 ms. Jedoch hängt seine Dauer von der Frequenz ab.

Während der Diastole werden die Kaliumionen aktiv in den intrazellulären Raum zurücktransportiert, die Natriumionen dagegen aus der Zelle in den extrazellulären Raum. Dieses aktive Ionentransportsystem kann man sich als eine Art Drehtür vorstellen. Dadurch wird die Ruhepolarisation der Zelle während der Erholungsphase der Diastole wiederhergestellt. Die Phase 4 entspricht der isoelektrischen Linie, also dem Ruhezustand.

2.2.2 Biphasischer Aktionsstrom

Mit Hilfe von bipolaren Elektroden können die **Depolarisation** (Erregungsbeginn bzw. -ausbreitung) und die **Repolarisation** (Erregungsrückbildung bzw. -rückgang) in einem Herzmuskelstreifen registriert werden. Dabei kann man einen Aktionsstrom durch ein Galvanometer messen (▸ Abb. 2.3).

Zunächst besteht in Ruhe keine Potenzialdifferenz am Herzmuskelstreifen. Das Galvanometer zeigt die Nullstellung (▸ Abb. 2.3 a). Wird das linke Ende des Herzmuskelstreifens durch einen elektrischen, mechanischen oder thermischen Reiz erregt (Depolarisation), ist dieser Teil gegenüber dem noch ruhenden rechten Ende elektronegativ. Es besteht eine Potenzialdifferenz. Das Galvanometer schlägt aus (▸ Abb. 2.3 b). Diese Potenzialdifferenz kann auch als ein Vektor registriert werden. Der Vektor ist immer von der elektronegativen zur elektropositiven Seite gerichtet. Erreicht die Erregung das rechte Ende des Herz-

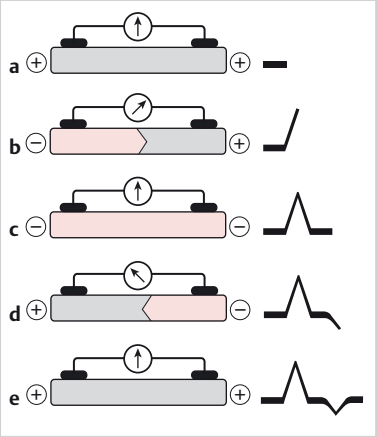

Abb. 2.3 Schematische Darstellung des biphasischen Aktionsstroms.

a vor Erregung;
b beginnende Depolarisation;
c ausgebreitete Depolarisation;
d beginnende Repolarisation;
e Repolarisation beendet.

muskelstreifens, ist die Depolarisation beendet; es besteht keine Potenzialdifferenz mehr. Das Galvanometer steht wieder auf Null (▶ Abb. 2.3 c).

Zu Beginn der Repolarisation ist das später erregte rechte Ende des Herzmuskelstreifens im Vergleich zum linken Ende noch elektronegativ, weshalb wieder eine Potenzialdifferenz, aber in umgekehrter Richtung, besteht. Das Galvanometer schlägt jetzt nach der anderen Seite aus (▶ Abb. 2.3 d). Der Vektor ist ebenfalls entgegengesetzt gerichtet (negative T-Zacke). Ist die Repolarisation beendet, besteht keine Potenzialdifferenz mehr, das Galvanometer zeigt wieder auf Null (▶ Abb. 2.3 e).

In der Tat ist die T-Zacke im EKG-Bild beim Menschen in den linkspräkordialen Ableitungen (V_5 und V_6) positiv, d. h. die R- und T-Zacke sind konkordant. Dies kommt daher, weil die zuerst erregte subendokardiale Schicht (Innenschicht) infolge des hohen Innendrucks noch erregt (elektronegativ) ist, während die Erregung in der subepikardialen Schicht (Außenschicht) bereits beendet (elektropositiv) ist. So ist der T-Vektor von innen nach außen gerichtet und positiv.

2.2.3 Refraktärphase

Gewöhnlich beträgt das Aktionspotenzial, absolut betrachtet, 120 mV, wenn man das Ruhemembranpotenzial von – 90 mV und das Überschusspotenzial von + 30 mV zusammenrechnet. Dieses Aktionspotenzial fällt am Ende der Phase 3 bis auf – 90 mV zurück. Danach, also in der Phase 4, wird ein erneuter Reiz das nächste Aktionspotenzial auslösen. Das ist der normale Vorgang.

Trifft ein erneuter Reiz bereits vorzeitig in der Phase 2 ein, kommt kein Aktionspotenzial zustande. Bevor das Membranpotenzial nicht auf ca. – 50 mV abgefallen ist, kann das Herz auf keinen noch so starken Reiz reagieren; es kommt kein Aktionspotenzial zustande. Diese Phase wird als **absolute Refraktärphase** bezeichnet.

Fällt das Aktionspotenzial noch weiter bis auf ca. – 60 mV, kann ein Extrareiz zwar ein neues Aktionspotenzial auslösen, jedoch ist dieses kleine Potenzial nicht in der Lage, eine Muskelkontraktion zu erzeugen. Man nennt diese kurze Phase **effektive Refraktärphase**.

Bei weiterem Absinken des Aktionspotenzials unter – 60 mV bis auf ca. – 90 mV kann ein Extrareiz ein effektives Aktionspotenzial auslösen, d. h. auch eine Muskelkontraktion. Wir sprechen dann von einer **relativen Refraktärphase.** Tritt ein Extrareiz am Ende der relativen Refraktärphase auf, kommt ein fast normales Aktionspotenzial zustande.

Die Refraktärphase ist in verschiedenen myokardialen Geweben unterschiedlich ausgeprägt. So ist sie zum Beispiel im AV-Knoten sehr lang. Daher verhindert der AV-Knoten eine synchrone Erregung der Vorhöfe und Kammern. Täte er dies nicht, müsste die Vorhoferregung schneller ablaufen, als es in Wirklichkeit geschieht.

Manchmal ist im Anschluss an die Refraktärphase eine sogenannte **„supernormale Phase“** nachweisbar. In dieser Periode sind die Zellen besonders erregbar, sodass auch ein kleiner Reiz eine Rhythmusstörung auslösen kann.

2.3 EKG-Messmethoden

Das Wichtigste in Kürze ✓

- Bei jeder EKG-Registrierung wird zuerst die Eichzacke geschrieben. Diese Eichzacke muss genau 1 mV (1 cm) entsprechen.
- Bei der EKG-Abmessung wird die Höhe in Millivolt bzw. in Millimetern, die Breite aber nur in Sekunden angegeben.
- Die Dicke der isoelektrischen Linie wird nicht mitgemessen.

Das EKG wird heute technisch sehr einfach geschrieben. Früher konnte es nur mit Indirekt-EKG-Schreibern registriert werden. Dieser Vorgang war zeitraubend, mühsam und kostspielig. Dank der technischen Entwicklung steht seit Ende der 1950er Jahre der Direkt-EKG-Schreiber zur Verfügung; die geschriebenen Kurven sind zwar nicht ganz exakt, jedoch klinisch brauchbar.

2.3.1 Eichung

Bei jeder EKG-Registrierung wird obligatorisch zuerst eine Eichzacke geschrieben. Dabei soll **1 mV exakt 1 cm entsprechen**. Sollte dies nicht der Fall sein, muss die Eichzacke korrigiert werden. Bei Angaben der verschiedenen EKG-Größen sollten zwei Punkte berücksichtigt werden, nämlich die Höhe oder Tiefe einerseits und die Breite andererseits (▶ Abb. 2.4).

2.3.2 Papiergeschwindigkeit (Geschwindigkeit des Papiervorschubs)

Der Vorschub des EKG-Papiers, die Papiergeschwindigkeit, beträgt in Deutschland generell 50 mm/sec (▶ Abb. 2.4), da die genaue Erkennung der Kurve bei langsamerer Geschwindigkeit, z. B. 25 mm/sec (in USA üblich), erschwert ist. Nur in bestimmten Fällen, z. B. bei der Feststellung von Rhythmusstörungen, kann das EKG mit einer Papiergeschwindigkeit von 25 mm/sec oder 10 mm/sec geschrieben werden.

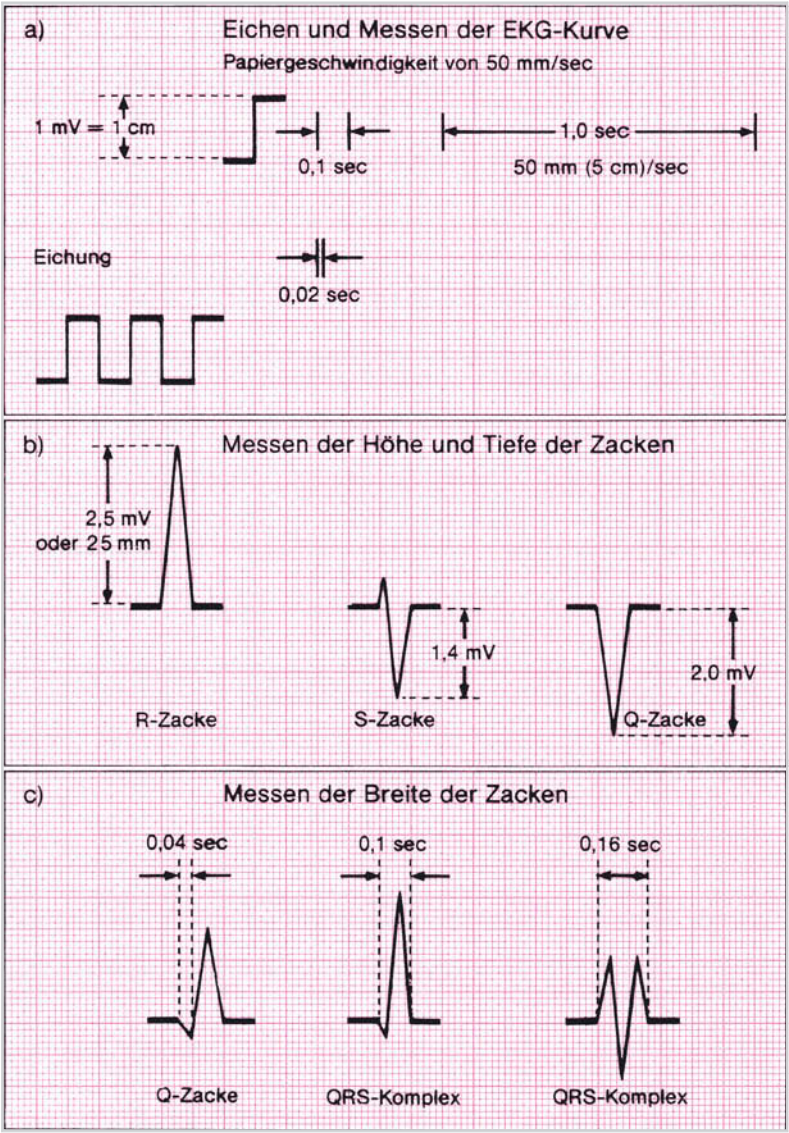

Abb. 2.4 Vermessung des EKG.

2.3.3 Vermessung der einzelnen Zacken und Strecken

Nach der Eichzacke ist vor jedem Herzausschlag eine gerade Linie zu sehen. Diese Linie (S. 35) ist die sog. **isoelektrische Linie** bzw. **Null-Linie**. Sind die Zacken aufwärts gerichtet, also oberhalb der isoelektrischen Linie, so werden sie als positiv bezeichnet. Umgekehrt spricht man von negativen Zacken, wenn sie abwärts gerichtet sind. Darüber hinaus sollen die EKG-Größen, und zwar die Höhe bzw. Tiefe der Zacken, wenn notwendig quantitativ angegeben werden, nämlich in **Millivolt** bzw. in **Millimeter**. Bei der EKG-Messung wird die Dicke der isoelektrischen Linie (Null-Linie) nicht mitgemessen.

Die Breite einer Zacke oder eines QRS-Komplexes wird nur in **Sekunden** angegeben (▶ Abb. 2.4). Eine horizontale Strecke der Kurve von **1 mm entspricht einem Zeitabschnitt von 0,02 sec**, also einem der kleinsten Kästchen auf dem EKG-Papier. So entsprechen **5 der kleinsten Kästchen 0,1 sec** bei einer Papiergeschwindigkeit von 50 mm/sec.

2.3.4 Kammerfrequenz

Die Herzkammerfrequenz wird nach folgender Formel berechnet:

$$\textbf{Herzfrequenz pro Minute} = \frac{\textbf{60}}{\textbf{RR} - \textbf{Abstand}\,(\textbf{sec})}$$

Ein **RR-Abstand** bedeutet den Abstand von einer R-Zacke bis zur nächsten R-Zacke. Heute kann man die Kammerfrequenz einfach mit dem EKG-Lineal messen. Dabei sollte darauf geachtet werden, ob die Kammerfrequenz gemäß der Linealeinteilung nach 2 RR-Abständen oder nach 3 RR-Abständen abgelesen werden muss.

Heute werden aus praktischen Gründen zunehmend die EKG-Lineale mit 2 RR-Abständen angewendet (So, EKG-Lineal), da bei diesen Linealen die Frequenzmessung auch im extrem bradykarden Bereich bis ca. 30/min möglich ist, während bei früheren Linealen mit 3 RR-Abständen die Frequenz nur bis ca. 50/min gemessen werden kann.

2.4 EKG-Ableitungen

Das Wichtigste in Kürze ✓

- Bei der EKG-Registrierung ist heute das Standardprogramm mit 12 Ableitungen (6 Extremitäten-Ableitungen und 6 Thorax-Ableitungen) erforderlich.
- Im Notfall kann es genügen, nur die Einthoven-Ableitungen zu schreiben, z. B. bei der Frage nach Herzrhythmusstörungen.
- Die 6 Extremitäten-Ableitungen (I, II, III und aVR, aVL, aVF) stellen die frontale Ebene und die 6 Thorax-Ableitungen (V_1–V_6) die horizontale Ebene des Herzens dar. So können mit Hilfe von diesen 12-EKG-Ableitungen die elektromotorischen Abläufe und Veränderungen des Herzens räumlich dargestellt werden.

Um eine genaue EKG-Beurteilung zu ermöglichen, werden heutzutage unbedingt 12 sogenannte Standardableitungen benötigt. Dies sind 6 Extremitäten-Ableitungen und 6 Thorax-Ableitungen.

12 Standard-EKG-Ableitungen

6 Extremitäten-Ableitungen:

- Einthoven-Ableitungen bzw. bipolare Extremitäten-Ableitungen (I, II, III)
- Goldberger-Ableitungen bzw. unipolare Extremitäten-Ableitungen (aVR, aVL, aVF)

6 Thorax-Ableitungen:

- Wilson-Ableitungen bzw. unipolare Thorax-Ableitungen (V_1–V_6)

2.4.1 Extremitäten-Ableitungen

Die 6 Extremitäten-Ableitungen umfassen wiederum 3 Einthoven- und 3 Goldberger-Ableitungen. Diese jeweils 3 Einthoven- und Goldberger-Ableitungen ergänzen sich so, dass die elektromotorischen Phänomene des Herzens auf der **frontalen Ebene** dargestellt werden. Die frontale Ebene bedeutet, dass man die elektromotorischen Phänomene des Herzens von „vorn nach hinten“ betrachtet.

Die Extremitäten-Elektroden werden oberhalb des Handgelenks und des Fußgelenks angelegt und sind durch verschiedene Farben gekennzeichnet.

Farbkennzeichen

Farbkennzeichen der Extremitäten-Elektroden:

- rechter Arm: rot
- linker Arm: gelb
- linkes Bein: grün
- rechtes Bein: schwarz

Die Zuordnung der Elektrodenfarben muss man sich genau eingeprägen, da durch Unaufmerksamkeit oder Vergesslichkeit immer wieder ein Vertauschen der Kabel vorkommt, wie die tägliche Praxis zeigt. Dabei werden am häufigsten die Armelektroden rot und gelb vertauscht. So wird ein solches EKG falsch interpretiert. Die Zuordnung der Elektrodenfarben zu den vier Elektroden kann man sich am besten nach den Farben der Verkehrsampel – rot, gelb, grün – merken:

- vom *rechten Arm* beginnend mit *rot,*
- dann der linke Arm gelb
- und das linke Bein grün;
- die schwarze Elektrode wird dann als Erdung am rechten Bein befestigt.

Einthoven-Ableitungen (Bipolare Extremitäten-Ableitungen)

Die Einthoven-Ableitungen, die durch Einthoven in die klinische Elektrokardiografie eingeführt wurden, umfassen **Ableitung I**, **Ableitung II** und **Ableitung III**. Sie sind in der Elektrokardiografie die allerwichtigsten und grundlegendsten Ableitungen. Bevor die Thorax-Ableitungen in die Klinik eingeführt wurden, musste die gesamte EKG-Interpretation nur mit Hilfe der Extremitäten-Ableitungen vorgenommen werden. Auch heute noch können allein mit den Einthoven-Ableitungen, z. B. der Ableitung II, Herzrhythmusstörungen diagnostiziert werden.

Die Einthoven-Ableitungen entstehen durch die Verbindung von jeweils zwei Extremitäten-Ableitungen (**„bipolare“ Extremitäten-Ableitungen**).

Elektrodenverbindungen

Bei den Einthoven-Ableitungen werden die Elektroden folgendermaßen verbunden (▸ Abb. 2.5):

- Ableitung I: rechter Arm (rot) und linker Arm (gelb)
- Ableitung II: rechter Arm (rot) und linkes Bein (grün)
- Ableitung III: linker Arm (gelb) und linkes Bein (grün)